

Resección endoscópica de la papila: estado actual.

Dr. Rodrigo Castaño Llano
Cirugía Gastrointestinal y Endoscopia
Profesor del Grupo de Gastrohepatología y Trasplante Hepático-Universidad de Antioquia
Hospital Pablo Tobón Uribe- Medellín. Colombia
rcastanoll@une.net.co

1. INTRODUCCIÓN

Los tumores originados de la papila duodenal mayor representan el 5 % de las neoplasias del tracto gastrointestinal (TGI) pero están siendo identificadas con más frecuencias por el incremento en el uso de la endoscopia digestiva superior y la colangiografía por endoscopia o resonancia magnética.¹ De una amplia variedad de tumores papilares benignos, el adenoma es el más común y con un reconocido potencial maligno.¹ Aunque la resección de los adenomas papilares es una práctica estándar,²⁻⁴ las opiniones difieren sobre cuál es el método óptimo de remoción.

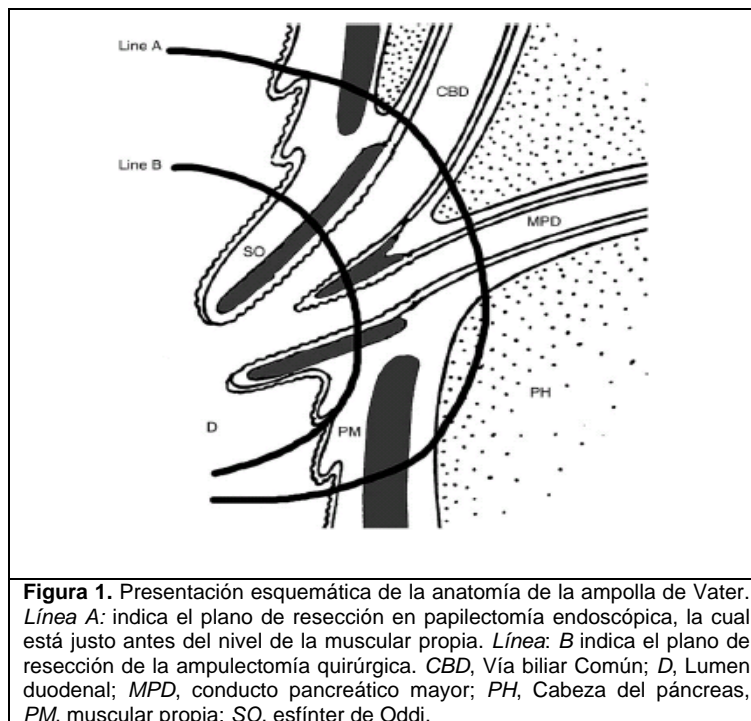
El adenoma de la papila duodenal mayor puede ser removido tanto quirúrgica como endoscópicamente. Las opciones quirúrgicas incluyen la remoción transduodenal local (ampulectomía) y la pancreatoduodenectomía total.^{3,5-9} Los métodos de tratamiento endoscópico consisten en la remoción endoscópica y la termoablación.^{4,10-13} La resección quirúrgica ha sido el método por excelencia para la remoción de adenomas de la papila duodenal mayor.^{3,5-9} Evidencia acumulada indica que la papilectomía endoscópica puede ser usada como una terapia alternativa de primera línea.^{10,12} Porque la ampolla de Vater está localizada estratégicamente en la confluencia del conducto pancreático y la vía biliar común, la remoción endoscópica de las neoplasias papilares pueden ser técnicamente diferentes de la resección endoscópica mucosa de otras partes del TGI. El mejor método de ablación endoscópica y el período de vigilancia no han sido establecidos.

Esta es una revisión sistemática sobre la indicación, el desenlace y las complicaciones de la papilectomía endoscópica para adenomas de la papila duodenal mayor, con un énfasis especial en los tratamientos; el nivel de evidencia fue revisado usando la *Evidencia Basada en Gastroenterología y Hepatología*.¹⁴

2. DEFINIENDO LA EXTENSIÓN DE LA RESECCIÓN ENDOSCOPICA

Para adenomas de la papila duodenal mayor, el área de reseabilidad endoscópica se limita a la mucosa y submucosa de las paredes duodenales y a la resección de esta área se le da el nombre de papilectomía endoscópica (Figura 1).

Parte del tejido alrededor de los orificios de la vía biliar y pancreática localizados en la papila duodenal mayor casi siempre son removidos junto con el tumor.¹⁵ Con la papilectomía endoscópica es muy difícil remover tejido tumoral que invada el interior de la vía biliar común o el conducto pancreático mayor, principalmente si este compromiso es superior a 1 centímetro. En la práctica clínica, el término “papilectomía endoscópica” y “ampulectomía endoscópica” son usados indistintamente. Estrictamente hablando, sin embargo, la ampulectomía consiste en la resección circunferencial de la ampolla de Vater, con completa re inserción de la vía biliar común separada de la pancreática en las paredes duodenales. (Figura 1) Esta necesita de una duodenectomía quirúrgica y una resección de la cabeza del páncreas en el área anatómica de las paredes del duodeno accesoria de a la ampolla.¹⁶ La “papilectomía endoscópica”, por consiguiente, es más apropiada que el término “ampulectomía endoscópica” en pacientes a los que se les práctica resección endoscópica para adenomas papilares.



3. INDICACIONES DE REMOCIÓN ENDOSCÓPICA

Aunque una selección cuidadosa de los pacientes es prerrequisito para una papilectomía endoscópica exitosa, las indicaciones para éstas no están aún completamente establecidas. Los criterios de selección de los pacientes que se beneficiarían de la papilectomía endoscópica varían de un estudio a otro.

De acuerdo al estudio de Binmoeller¹⁷ los adenomas de la papila duodenal mayor que cumplieran los siguientes criterios fueron seleccionados para papilectomía endoscópica: 1- tamaño menor de 4cm, 2- sin evidencia de malignidad basados en la apariencia endoscópica (márgenes regulares, sin ulceración) y en la consistencia blanda y 3- hallazgos histológicos benignos por biopsia con fórceps (mínimo 6 biopsias).

En otro estudio,¹⁶ solo los adenomas histológicamente comprobados en los cuales una resección en bloque fuera posible fueron incluidos. Para adenomas de límites amplios, enormes tumores abultados mayores a 5cm de diámetro y con sospecha de infiltración local dentro las capas submucosas más profundas, se prefirió la cirugía. Desilets¹⁸ consideró que los siguientes criterios indicaban reseccabilidad por papilectomía endoscópica: 1- tumores blandos que no estuvieran indurados o ulcerados, 2- posibilidad de elevar el tumor por inyección submucosa, 3- la ausencia de extensión dentro de la vía pancreática o biliar y 4- un tamaño no mayor que la mitad de la circunferencia del duodeno, la cual es cercana a los 4 cm en su diámetro mayor.

Criterios predeterminados de selección para papilectomía endoscópica en un gran estudio multicéntrico¹⁰ incluyeron: 1- aquellos que no hubieran sido tratados previamente, 2- lesiones de la papila duodenal mayor accesible endoscópicamente y 3- con características benignas endoscópicamente (buenos márgenes, sin características malignas, tales como firmeza a la palpación, induración, ulceración, o áreas deprimidas). Pacientes con extensión biliar o pancreática directa de la lesión demostrada en la colangiopancreatografía endoscópica retrógrada (CPRE) y con hallazgos histológicos que probaran carcinoma fueron remitidos para resección quirúrgica. Cheng¹² usó los siguientes criterios para seleccionar a los pacientes para papilectomía endoscópica: 1- diámetro del tumor menor de 4.5 cm, 2- sin evidencia endoscopia de malignidad (ausencia

de ulceración, excesiva friabilidad y sangrado espontáneo), 3- consistencia blanda a la palpación con cualquier dispositivo y 4-características histopatológicas benignas en especímenes de biopsia previa con fórceps. Por otro lado, las indicaciones para papilectomía endoscópica propuestas por un grupo japonés¹⁹ son las siguientes: 1- adenoma o carcinoma en situ, 2- sin invasión a la muscular duodenal y 3- sin infiltración en el páncreas o en la vía biliar. Estas indicaciones difieren de los criterios de otros investigadores en que el tamaño del tumor no es incluido y el carcinoma en situ si lo es. Se debe notar que estos criterios son la opinión de expertos y esta basado en el grado C de evidencia.

En un estudio,¹⁰ pacientes con extensión directa pancreática o biliar de la lesión demostrada por CPRE o por ultrasonido endoscópico (USE), fueron referidos para escisión quirúrgica aún si la lesión estaba confinada a la mucosa. En otros dos estudios,^{20,21} sin embargo, adenomas con menos de 1cm de extensión intraductal fueron exitosamente resecados por papilectomía endoscópica. La simple extensión intraductal no parece ser una contraindicación absoluta para la papilectomía endoscópica, porque el tumor puede ser expuesto en el lado luminal con una esfinteromía y/o un barrido con balón y así ser resecado completamente. La infiltración directa o invasión del tumor dentro de la mucosa intraductal pancreática o biliar mayor a un centímetro imposibilita la papilectomía endoscópica.

Las indicaciones para la papilectomía endoscópica son la agrupación de características que pueden predecir una completa remoción de los adenomas, mientras minimiza la morbilidad relacionada con el procedimiento. Con la experiencia acumulada de las papilectomías endoscópicas, el mejoramiento de la técnica endoscópica y las nuevas modalidades diagnósticas que aparecen, las indicaciones para papilectomía endoscópica deberán expandirse. El cambio más notable en su indicación es el incremento gradual en el tamaño del tumor resecado. La aplicación de resecciones fragmentarias cuando sea apropiada ha contribuido en mucho para esto. Por ejemplo, tumores hasta de 7cm de diámetro han sido exitosamente resecados en varios fragmentos.¹¹ Con el incrementado en el uso de la USE y/o el US intraductal (USID) se ha contribuido a una mayor exactitud en la estadificación temprana de cáncer de la ampolla de Vater ubicado dentro del músculo de Oddi, han habido intentos para expandir las indicaciones de la papilectomía endoscópica que incluyan al cáncer temprano de la ampolla de Vater.^{22,23}

4. EVALUACIÓN DE LA EXTENSIÓN DE LA LESIÓN ANTES DE LA RESECCIÓN

Después del diagnóstico histopatológico del adenoma por la biopsia endoscópica, una detallada evaluación endoscópica del adenoma es realizada antes de la papilectomía endoscópica. Una CPRE se requiere en todos los pacientes para obtener un colangiograma y pancreatograma antes de la resección. Esto puede demostrar la extensión intraductal del tumor.

Por otro lado, el USE sí está disponible y en manos expertas, puede ser realizada junto con la CPRE y puede demostrar claramente la anatomía de la ampolla de Vater, incluyendo la capa muscular propia.²⁴⁻²⁶ Este método puede proporcionar información adicional relacionada con el tamaño real y la ecogenicidad, las estructuras en capas de la pared duodenal y el estado de los nódulos linfáticos regionales, para así determinar la modalidad de tratamiento óptimo y diferenciar el adenoma de un carcinoma.^{27, 28}

5. TECNICAS DE PAPILECTOMÍA ENDOSCÓPICA

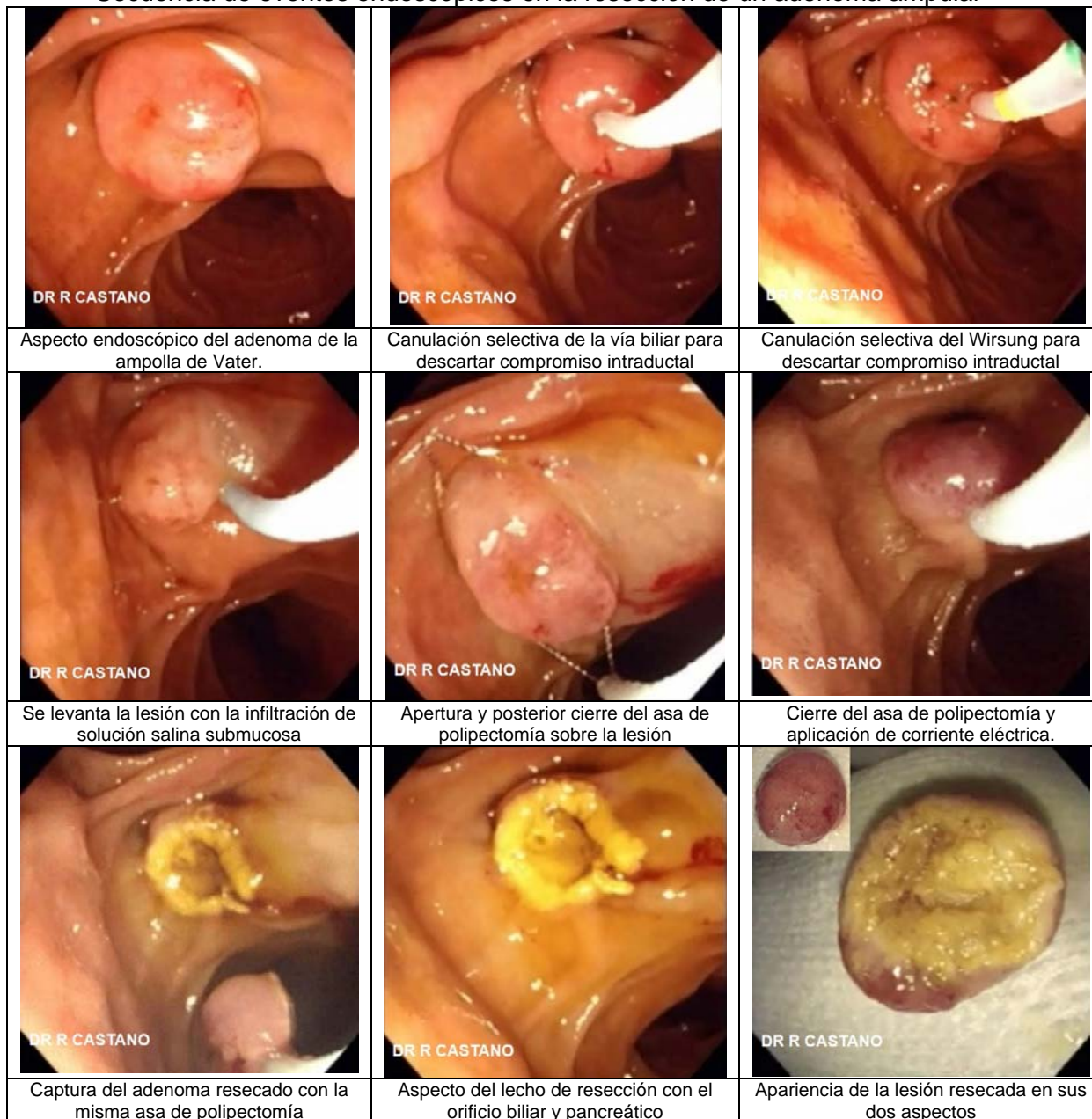
5.1 Inyección Submucosa.

Mientras algunos autores aconsejan el uso de la inyección endoscópica de solución salina con o sin adrenalina diluida, otros no lo hacen. Tampoco se ha establecido si es la solución salina fisiológica o la adrenalina diluida la que debe ser usada. La inyección

submucosa ya sea por adrenalina diluida o solución salina es útil para evitar resecciones inapropiadas por el fracaso al elevar el tumor de la capa muscular propia del duodeno lo que puede indicar invasión más profunda¹⁸ lo cual es el mayor predictor de malignidad.²⁰ Figura 2.

Figura 2

Secuencia de eventos endoscópicos en la resección de un adenoma ampular



En un estudio²⁰ fracasar al levantar adecuadamente la lesión con la infiltración submucosa se considera una razón suficiente para abandonar la papilectomía endoscópica y cambiar el propósito del procedimiento para obtener un tejido adecuado para el diagnóstico. Además, la inyección de adrenalina puede reducir el riesgo de sangrado. Se usa una aguja para escleroterapia y el número de inyecciones y el volumen total de la solución inyectada depende del tamaño de la lesión.¹⁸ El azul de metileno

puede ser adicionado a la solución salina para mejorar la visualización endoscópica del tumor, particularmente de sus márgenes.²⁹

La inyección de solución salina dentro de la submucosa bajo la lesión para levantarla y realizar una resección segura es una práctica muy común en casos de la resección endoscópica mucosa en otras partes del TGI. Sin embargo, algunos autores no recomiendan la inyección submucosa. Primero, no solo la mucosa alrededor de la región de la papila duodenal sino que también el tumor se levantan por la inyección submucosa, lo que hace que la captura de la lesión con el asa de polipectomía pueda ser difícil.³⁰ Segundo, la inyección de la submucosa puede borrar las márgenes del tumor y no elevar la vía biliar que corre a través de las paredes duodenales.³¹ Diferentes estudios han sido conducidos sin la inyección de la submucosa y no se han reportado mayores dificultades para completar la resección ni incrementos en las complicaciones.^{11,13,17,,23,32-36}

5.2 Resección con asa de polipectomía: Muchos estudios no mencionan ni el tamaño del asa ni la dirección de la misma, cefálica o caudal a la ampolla.^{11,13,17-19,32,33,35,37,38} Los endoscopistas usan el asa de polipectomía con varios diámetros, desde 11 a 27 mm, dependiendo del tamaño del tumor.^{10,12,20,37} El tumor junto con la papila, es capturado y escindido. En algunos casos, una incisión circunferencial alrededor de la lesión se hace con un esfinterótomo de aguja para facilitar la captura por el asa.¹² Dos estudios aconsejaron utilizar el asa para el tumor desde el lado cefálico al caudal (la punta del asa fue colocada en el margen superior de la ampolla) para que la captura de toda la papila fuera más fácil.^{20,30}

5.3 Corriente electroquirúrgica: corte o coagulación. No se ha establecido un consenso con relación la salida de energía y los tipos de corriente electroquirúrgica usados en la papilectomía endoscópica. Muchos estudios no mencionan ni el poder ni el modo de corriente electroquirúrgica usado. Cuando es mencionado, todos usan corriente monopolar.^{31,34,39} La salida de energía se encuentra entre los rangos de 30 a 150 Watts.^{10,12,18,34} El modo de corriente también varía de estudio a estudio. Algunos usan corrientes electroquirúrgicas mezcladas, mientras que otros usan corriente pura de corte.^{10,13,34,39} Algunos autores aconsejan el uso de corriente pura de corte para evitar el edema causado por el modo de coagulación.^{17,21,31,39} Es difícil comparar el poder de salida y el modo de corriente usado porque no hay ensayos controlados aleatorizados que comparen estas grupos.

5.4 Resecciones en bloque o por fragmentos: Como otras propuestas respecto a la papilectomía endoscópica, permanece sin resolver si es la resección en monobloque o en fragmentos el mejor método para el éxito de la papilectomía endoscópica. Tampoco es claro si las tasas de recurrencia difieren de acuerdo al método de resección endoscópica. Sin embargo, la resección en bloque es fundamental para el tratamiento de lesiones neoplásicas, porque es capaz de completar la remoción de la lesión con la ventaja de incluir un tejido amplio para una mayor precisión en la evaluación histopatológica.^{29,31} Lesiones que no pueden ser resecadas en bloque son removidas en fragmentos.

En muchos centros, una combinación de resección en bloques y fragmentos es usada.^{10-12,17,19,21,30,,32,35,39} Para lesiones mayores de 2 cm de diámetro, la resección en fragmentos fue usada más frecuentemente en un estudio.¹⁰ Otro estudio ¹¹ reportó papilectomía endoscópica exitosas de lesiones de 7 cm de tamaño por fragmentos. Desilets ¹⁸ practicó la resección en fragmentos en todos los casos y no reportó recurrencias en 13 adenomas después de la papilectomía endoscópica, argumentan que la resección en fragmentos puede ser usada exitosamente para tratar adenomas de la papila duodenal mayor sin recurrencia y con una reducción en las complicaciones tales como perforación y sangrado. Aunque la remoción completa de estos tumores parece posible por la resección en fragmentos, teóricamente puede incrementar la posibilidad de que el tumor sea sembrado, incrementa el número de sesiones de CPRE requeridas para la escisión e

incluso hacer la evaluación histopatológica de los especímenes prácticamente imposible. Adicionalmente, un promedio de 2.7 sesiones de CPRE fueron necesarias para la resección en fragmentos, mientras que solo una sesión de tratamiento fue requerida para la resección en bloque. La resección en bloque debe ser probablemente intentada primariamente en todos los casos, pero si no es posible, los adenomas residuales deben ser removidos por resección en fragmentos y/o termoablación en la misma sesión.

5.5 El uso de stents.

5.5.1 Stent en conducto-pancreático. Los resultados de muchos estudios sugieren que la colocación de stents pancreáticos reduce el riesgo de pancreatitis después de la papilectomía endoscópica. La colocación de rutina de un stent pancreático puede disminuir tanto la pancreatitis postpapilectomía como la estenosis papilar.^{10,12,18,19,21,30,32,33}

Por otro lado, otros aconsejan la colocación de stent pancreático solo si se nota un retraso el drenaje de la vía pancreática luego de la papilectomía.^{13,17,20,34,38} A la fecha no hay ensayos aleatorizados que sustenten la eficacia de la inserción de stent pancreáticos.

La colocación de stent pancreáticos se ha encontrado que es benéfico cuando la CPRE es realizada en pacientes con alto riesgo de pancreatitis.^{40,41} Sin embargo, no se ha establecido si los stents pancreáticos son verdaderamente protectores en todos los pacientes a los que se les practica papilectomía endoscópica. La pancreatitis postpapilectomía fue más común en pacientes a los que no se les colocó stent pancreático (17% vs. 3.3%).⁶ La pancreatitis postpapilectomía fue reportada en el 0% y 20% de los pacientes con o sin un stent pancreático, respectivamente.¹¹ En un estudio por Cheng¹² la colocación profiláctica de un stent pancreático se asoció con una menor tasa de pancreatitis postpapilectomía (9.6% vs. 25% $p=0.33$), pero sin significancia estadística. Aquellos que fueron asignados para la colocación selectiva de stent pancreáticos solo en el caso de retraso en el drenaje de la vía pancreática después de la esfinterotomía o de evidencia visual de lesión remanente cerca del epitelio ductal requirieron intervenciones adicionales.^{17,20} Sin embargo, no hay necesidad de colocación de stent pancreático si el orificio de la vía pancreática se ve claramente y permanece patente después de varios minutos de observación durante la cual la recanulación se hace sin dificultad.³⁴ Como en otros procedimientos relacionados con la CPRE la función de la papila duodenal menor puede afectar el desarrollo de pancreatitis postpapilectomía. Un conducto de Santorini patente en una CPRE obvia la necesidad de la colocación del stent del conducto pancreático después de la papilectomía endoscópica.¹⁵

La colocación de stents de varios diámetros, longitud y forma fueron usados en los estudios.^{10-12,20,21} Algunos promueven la remoción en un rango de 2 días a 3 meses después de su colocación.^{10,17,34} Si el principal propósito en la colocación de stent-pancreáticos es la prevención de pancreatitis postpapilectomía mientras se minimiza los cambios inducidos en la vía por el stent,⁴² los endoscopistas prefieren colocar un stent de pequeño calibre para una duración lo más corta posible.¹² En este contexto, un stent de 3 FR sin fijadores puede ser usado para promover la migración espontánea.¹² Algunos investigadores intentan que los stents permanezcan en su lugar hasta la segunda sesión de evaluación endoscópica, la cual se hace 4-6 semanas después de haber realizado la papilectomía. La permanencia del stent pancreático puede proteger el orificio del conducto pancreático durante las escisiones endoscópicas y termoablaciones posteriores.

5.5.2 Stent Biliar. Aunque hay una amplia discusión sobre la colocación de stents pancreáticos, hay muy poca discusión sobre la necesidad de stent biliares. Ha habido reportes ocasionales de colocación de stents biliares después de la papilectomía endoscópica.^{12,17-19} El diámetro de los stents usados varían ampliamente desde 7F hasta 10F.^{12,17,18,20} Teóricamente, puede ocurrir una colangitis luego de una papilectomía endoscópica por el mismo mecanismo patogénico que ocurre la pancreatitis postpapilectomía.^{10,17,34} Un caso de colangitis luego de una papilectomía endoscópica ha

sido reportado.⁴³ Aunque hay poca evidencia para determinar la mejor aproximación, quizás la colangiografía de rutina después de la papilectomía endoscópica puede ser una guía para determinar la necesidad de la colocación de stent biliares. Tanto la esfinterotomía como la colocación del stent pueden ser consideradas si el orificio del conducto biliar no se observa claramente y si hay dificultad en la canulación después de la resección del tumor. Esta aproximación sería comparable con la esfinterotomía y la colocación de stent para prevenir la pancreatitis postpapilectomía.

5.6. Nuevas técnicas de resección endoscópica. En algunos casos, no es fácil técnicamente colocar un stent en el conducto pancreático después de la papilectomía porque el orificio pancreático está enterrado o en una posición alterada dentro de un coágulo en la base del tumor. También el edema inducido por la corriente electroquirúrgica en el sitio de resección puede hacer la canulación aún más difícil. Repetir la canulación puede exacerbar el edema alrededor del orificio pancreático, resultando en una pancreatitis aguda. Se han propuesto dos alternativas:

5.6.1 Esfinterotomía pre-resección. Un grupo de investigadores reportó que la esfinterotomía pre-resección y la colocación de stent del conducto pancreático puede reducir las complicaciones y permite tratamientos más agresivos en los tumores de la papila duodenal mayor.¹⁸ Después de una esfinterotomía pancreática, un stent en conducto pancreático de 5F por 5 cm fue colocado para proteger el orificio del conducto pancreático. En la segunda sesión de evaluación endoscópica, la cual se hizo 1 mes después de la resección, mayores termoablaciones se realizaron con el stent todavía en su lugar. Cuando el stent pancreático fue colocado después de la esfinterotomía pancreática y antes de la papilectomía, fue mucho más fácil encontrar el orificio pancreático, porque éste no estaba enterrado dentro del denso coágulo. Además, la colocación de stent pre-resección puede proteger el orificio del conducto pancreático durante papilectomías endoscópicas adicionales y la termoablación de la base.¹⁸

Aunque la esfinterotomía pre-resección y la colocación del stent tienen sus ventajas, existen algunas preocupaciones sobre su seguridad y eficacia. Porque es bien conocido que el adenoma papilar tienen un riesgo de sangrado después de la esfinterotomía endoscópica, la esfinterotomía pre-resección puede sumar un riesgo substancial de sangrado.¹⁸ La manipulación del tumor por la esfinterotomía también puede ser complicada, con el riesgo de perforación o penetración de las paredes duodenales, o de hacer un sembrado del tumor si hay un foco de cáncer.⁴⁴ Sin embargo, no se ha reportado perforaciones en el estudio y no hay reportes en la literatura de que endoscópicamente se haya mediado la propagación del tumor después de la esfinterotomía.¹⁸ Además, lesiones mecánicas o térmicas ejercidas durante la esfinterotomía pre-resección pueden alterar la anatomía del espécimen resecado y hacer la evaluación histopatológica del tumor más difícil.⁴⁴ Aunque la esfinterotomía pre-resección mueve el orificio pancreático lejos del tumor, la colocación de un stent pancreático pre-resección pueden obstaculizar la escisión completa del tumor, especialmente alrededor del stent.

5.6.2 Papilectomía sobre guía: Otro grupo describe una nueva “papilectomía sobre guía” para asegurar una ruta en la inserción de stent en el conducto pancreático antes de la papilectomía endoscópica.⁴⁵ En los 6 pacientes, la resección en bloque fue alcanzada sin pancreatitis aguda. La papilectomía sobre guía resultó exitosa en la colocación de stent del conducto pancreático en el primer intento inmediatamente después de la papilectomía y así, se simplificó el procedimiento y se mejoró la probabilidad de completar la resección.

5.7 Preparación del tejido resecado. En todos los casos de adenomas tratados por papilectomía endoscópica, es importante demostrar la escisión completa para realizar un diagnóstico definitivo en la evaluación histopatológica del espécimen resecado y prevenir la recurrencia del tumor. Los especímenes resecados deben ser manejados y preparados meticulosamente para hacer una evaluación lo más detallada posible. En muchos

estudios, no hubo información pertinente sobre la preparación del tejido después de la resección y la recuperación de los especímenes. Cuando estaba disponible, fue similar a la de las resecciones endoscópicas mucosas de otras partes del tracto GI.²³

Inmediatamente después de la papilectomía, se deben hacer esfuerzos para recuperar todo el tejido resecado para la evaluación histopatológica. Los especímenes usualmente son capturados con una canastilla o con la trampa de succión.⁸ Las muestras resecadas deben ser fijados para ayudar a la orientación y hacer la identificación de los márgenes laterales y horizontales más fácilmente. Puede ser preparado en la solución neutralizante de formalina y evaluado microscópicamente después de la coloración de hematoxilina-eosina. El espécimen reparado debe ser seccionado seriadamente en intervalos de 3 mm para su evaluación histológica. El tamaño, la apariencia, la histología, profundidad microscópica del tumor y el compromiso de los márgenes laterales y horizontales deben ser reportados en detalle.

5.8 Terapias adicionales. Si se sospecha una lesión remanente inmediatamente después de la escisión del tumor, una resección adicional debe ser intentada en la misma sesión si es técnicamente posible. Sin embargo, la remoción con fórceps de biopsia o una ablación con terapia adjunta se puede usar en su lugar si no es favorable la resección con asa.^{12,34} Modalidades para la ablación térmica adjunta incluyen la coagulación con argón plasma, electrocoagulación monopolar/multipolar, fotoablación con láser (Nd:YAG) y terapia fotodinámica. La selección depende de la disponibilidad y preferencia individual de los endoscopistas y no hay ensayos controlados aleatorizados que comparen las modalidades individuales.^{10-12,17,18,20,21,23,29,32,34,35,37} Pero la ablación con láser puede causar lesión profunda del tejido y, por consiguiente, se considera inferior a las otras modalidades.²⁹ La evidencia para los estudios de ablación es grado C.

Adicional a la destrucción residual del tumor en el área de resección y alrededor de los márgenes, la ablación térmica adjunta es útil para la homeostasis. Cuando la termoablación se usaba primariamente en el tratamiento de los adenomas ampulares, la evaluación histopatológica de los especímenes no puede ser obtenida y así el tumor puede ser subvalorado y la presencia de cáncer pasarse por alto. La termoablación, por consiguiente, se usa principalmente como método complementario.³⁸ Ha habido un solo estudio retrospectivo³⁸ que evalúa la eficacia de la termoablación adjunta después de la papilectomía endoscópica. El éxito global y la tasa de fracasos fue similar entre los pacientes en los que se le hizo la termoablación y a los que no (81% vs. 78% y 19% vs. 22% retrospectivamente). La mayor diferencia entre los dos grupos fue la más alta tasa de recurrencia (90%) en los pacientes no tratados con termoablación, aunque la diferencia no fue estadísticamente significativa.¹⁰

5.9 Estrategias de acuerdo a los hallazgos histológicos de los especímenes resecados. Después de recibir el reporte final sobre los hallazgos histopatológicos del tumor resecado, la necesidad de más tratamientos es considerada. El adenoma y la displasia de alto grado/carcinoma frecuentemente coexisten en 25% a 60% de los adenomas papilares.⁴⁶⁻⁴⁸ Un estudio⁴⁹ sobre el impacto del grado de displasia en los adenomas ampulares en el pronóstico observó un incremento en el riesgo de recurrencia postoperatoria y el desarrollo de carcinoma invasor después del diagnóstico primario de un adenoma con alto grado de displasia, mientras que observó la ausencia de recurrencia en el grupo de bajo grado de displasia después de la resección local. Si la evaluación histopatológica de los especímenes resecados revela displasia de alto grado o carcinoma en situ se debe recomendar una cirugía adicional.⁴⁹ Sin embargo, un seguimiento cercano con endoscopia y biopsia puede ser suficiente en casos de displasia focal de alto grado o carcinoma en situ, el cual fue removido completamente cuando el paciente tenía alto riesgo para cirugía o se rehúsa a ésta.²⁹ Para estos pacientes con una resección positiva

de los márgenes en los que la evaluación histopatológica reveló displasia de bajo grado, más resecciones endoscópicas o termoablaciones deben considerarse.^{10,11,15,17}

6. DESENLACE

6.1 Tasa de éxito y recurrencia. Los resultados de los estudios más relevantes publicados sobre la papilectomía endoscópica son resumidos en la Tabla 1.

Tabla 1

Cifras de éxito y recaída tras la papilectomía endoscópica en diferentes series.

Autor	n	Éxito (%)	Resección incompleta	Recaída (%)	Malignidad	Cirugía
Binmoeller ¹⁷	25	23/25 (92)	2	6/23 (26)	0	3
Martin ³⁸	12	6/12 (50)	6	NA	0	0
Vogt ³²	18	12/18 (67)	NA	6/18 (33)	1	SD
Zadorova ¹¹	16	13/16 (81)	NA	3/16 (19)	0	1
Desilets ¹⁸	13	12/13 (92)	1	0/12 (0)	0	1
Fukushima ³³	31	11/17 (65)	1	0/17 (0)	1	2
Norton ³⁴	26	12/26 (46)	14	2/21 (10)	1	1
Bohnacker ²¹	87	74/87 (85)	13	15/87 (17)	SD	17
Maguchi ¹⁹	12	12/12 (100)	0	0/12 (0)	2	0
Catalano ¹⁰	103	83/103 (81)	20	10/103 (10)	6	16
Cheng ¹²	55	39/55 (71)	0	9/27 (33)	7	4
Hirooka ³⁰	60	49/60 (82)	11	1/60 (2)	SD	2
Han ⁵⁰	33	20/33 (61)	13	2/29 (6)	3	2

SD= sin datos

Tasas de éxito reportada en la papilectomía endoscópica se encuentra entre los rangos de 46% al 92%.^{10-12,17,18,21,32-34,39} Y las tasas de recurrencia de los adenomas ampulares después de la papilectomía endoscópica se encuentra entre los rangos de 0% a 33%.^{10-12,17,18,21,32-34,39} Los factores de riesgo para recurrencia incluyen un gran tamaño y probablemente la ausencia de termoablación adjunta en la papilectomía inicial.⁶ Muchas recurrencias puede ser removidas endoscópicamente,^{11,12,21,32,34,35} pero algunas recurrencias de adenomas exhiben extensión intraductal y tienen que ser tratados quirúrgicamente.^{11,21,32} Después de la papilectomía endoscópica, las tasas de recurrencia de adenoma para los cuales se requirió cirugía se encuentran entre los rangos de 10% a 33%.^{10-12,17} Predictores de éxito de la papilectomía endoscópica en un gran estudio multicéntrico¹⁰ incluyó edades mayores de 48 años, tamaño de la lesión de 24 mm o menor y género masculino. En otro estudio,⁵⁰ la edad, el sexo, el tamaño de la lesión y la inyección submucosa no fueron asociados significativamente con el éxito endoscópico.

La tasa de éxito de las papilectomías endoscópica varía ampliamente. Porque no existe consenso sobre la definición de “éxito” después de la papilectomía endoscópica, es difícil comparar el desenlace de un estudio con otro. Convencionalmente, “éxito” puede ser definido como una resección completa del adenoma con la papilectomía endoscópica. Cuando una termoablación adicional se realiza por márgenes positivos, basados en los resultados del reporte de la patología final, el dilema es si “éxito” puede ser definido como el número de sesiones endoscópicas requeridas para alcanzar la resección completa. También, cuando el seguimiento con biopsia hecho 3 meses después de la papilectomía revela un adenoma y se realiza posteriormente una termoablación, no es claro si esto puede ser clasificado como “recurrencia” o “tumor residual”.

6.2 Complicaciones. Las complicaciones de la papilectomía endoscópica pueden ser clasificadas como tempranas (pancreatitis, sangrado, perforación y colangitis) y tardías (estenosis papilar).¹⁰ Las complicaciones relacionadas con la papilectomía endoscópica son resumidas en la Tabla 2. La tasa de morbilidad global fue de 23.0% (rango de 10%-58%) y la mortalidad global fue de 0.4% (rango de 0%-7%).

Tabla 2
Complicaciones en la papilectomía endoscópica

Autor	n	Sangrado (%)	Pancreatitis (%)	Perforación (%)	Colangitis (%)	Estenosis papilar (%)	Mortalidad (%)
Binmoeller ¹⁷	25	2 (8)	3 (12)	0	0	0	0
Martin ³⁸	14	1 (7)	1 (7)	0	0	0	1 (7)
Vogt ³²	18	2 (11)	2 (11)	0	0	0	0
Zadorova ¹¹	16	2 (13)	2 (13)	0	0	0	0
Desilets ¹⁸	13	0	1 (8)	0	0	0	0
Fukushima ³³	31	4 (13)	4 (13)	0	0	0	0
Norton ³⁴	26	0	4 (15)	1 (4)	0	2 (8)	0
Bohnacker ²¹	87	18 (21)	11 (13)	0	0	0	0
Maguchi ¹⁹	12	3 (25)	3 (25)	1 (8)	0	0	0
Catalano ¹⁰	103	2 (2)	5 (5)	0	0	3 (3)	0
Cheng ¹²	55	4 (7)	5 (9)	1 (2)	0	2 (4)	0
Kahaleh ²⁰	56	2 (4)	4 (7)	0	1 (2)	0	1 (2)
Hirooka ³⁰	60	8 (13)	6 (10)	0	2 (3)	0	0
Han ⁵⁰	33	6 (18)	0	1 (3)	1 (3)	3 (9)	0

Las complicaciones más comunes son el sangrado y la pancreatitis postpapilectomía. Muchos sangrados pueden ser controlados con manejos conservadores y hemostasia endoscópica. Muchas pancreatitis postprocedimiento fueron leves y se resolvieron con el manejo conservador. Solo un paciente al que no se le realizó la colocación de stent-pancreático después de la papilectomía murió de una pancreatitis severa.²⁰

La perforación duodenal fue reportada en 4 pacientes.^{12,19,34} Todos mejoraron después del manejo conservador y ninguno requirió reparación quirúrgica. La colangitis se encontró raramente.^{20,30} Esta complicación fue manejada con la esfinterotomía biliar y la colocación temporal de un stent o un catéter de drenaje endoscópico nasobiliar.

La estenosis papilar es una complicación tardía que puede ocurrir en 7 días o hasta en 24 meses después de la papilectomía endoscópica.^{34,39} Esta fue más frecuente sin la colocación de stent de corta duración en el conducto pancreático (15.4% vs. 1.1%).¹⁰ Esta complicación usualmente fue tratada con esfinterotomía endoscópica seguida con la colocación de un stent, pero un paciente requirió esfinteroplastia quirúrgica porque falló la canulación.^{10,12,34,42} Como la colangitis, esta complicación tardía puede ser prevenida por la esfinterotomía endoscópica selectiva y la colocación de un stent después de la escisión del tumor.

7. VIGILANCIA POSTPAPILECTOMIA

Todavía no se ha alcanzado un consenso sobre el intervalo y el método de vigilancia después de la escisión completa los adenomas de la papila duodenal mayor. Por consiguiente, estos varían algo de un estudio a otro y son ampliamente dependientes de la preferencia individual del endoscopista.

Una resección completa de un adenoma ampular generalmente es definida como la ausencia visible endoscópicamente y probada histológicamente de residuos de adenoma durante un seguimiento de 3 a 6 meses.^{12,32,37} De acuerdo a los resultados de un gran estudio multicentrico,¹⁰ las recomendaciones de seguimiento puede ser hechas en un itinerario de vigilancia postpapilectomía: 1- Si la remoción del adenoma de la papila duodenal mayor es incompleta, el tratamiento endoscópico y la CPRE deben ser repetidos cada 2 a 3 meses hasta que la resección completa haya sido alcanzada; y 2- si la escisión/ablación es completa, el seguimiento endoscópico con CPRE y múltiples biopsias debe ser realizadas cada 6 meses por un mínimo de 2 años. Después de eso, los pacientes con síndrome de poliposis adenomatosa deben tener una endoscopia por intervalos de 3 años. Para aquellos con adenomas esporádicos, el seguimiento endoscópico debe ser obtenido solo si está clínicamente indicado.

En otro estudio,¹⁸ en el cual a todos los pacientes se les practicó resección fragmentaria de los tumores de la papila duodenal mayor, se recomienda la vigilancia endoscópica y la biopsia en intervalos más cortos, ejemplo en 1 a 3 meses o después de esta. La resección de cualquier lesión y la termoablación de la base de la lesión fueron realizadas cuando se necesitó al mes de la papilectomía. En cada vigilancia endoscópica, tanto el colangiograma como el pancreatograma fue obtenida para determinar la presencia de recurrencia intraductal.¹⁸ En otro estudio,^{11,12,17,21,29,32,35,37} el seguimiento endoscópico y la biopsia fue más comúnmente establecida en intervalos de 3 a 6 meses por un año después de la papilectomía endoscópica y en intervalos anuales después de la ausencia de recurrencia.

8. CONCLUSIÓN

La papilectomía endoscópica es una terapia relativamente segura y efectiva y debe ser establecida como una terapia de primera línea para adenomas de la papila duodenal mayor. Tabla 3

Tabla 3
Comparación de tres abordajes para las lesiones ampulares

	Papilectomía endoscópica	Ampulectomía quirúrgica	Pancreatoduodenectomía
Recurrencia	54/425 (12.7%)	15/117 (25.8%)	0/31 (0%)
Morbilidad	123/549 (22.4%)	22/80 (27.5%)	8/31 (25.8%)
Mortalidad	2/549 (0.04%)	3/117 (0.03%)	4/31 (12.9%)
Estancia hospitalaria	<1 semana	1-3 semanas	2-4 semanas
Seguimiento	Sí	Sí	No

Con el mejoramiento en la técnica y las herramientas usadas, las indicaciones para la papilectomía endoscópica se han expandido y seguirán expandiéndose aun más. En un futuro cercano, se necesitarán consensos entre expertos en las siguientes materias: técnicas más efectivas con mínimas complicaciones, definición de desenlace después de la papilectomía endoscópica y de los métodos e intervalos de vigilancia.

9. REFERENCIAS

1. Scarpa A, Capelli P, Zamboni G, et al. Neoplasia of the ampulla of Vater. Ki-ras and p53 mutations. *Am J Pathol* 1993;142:1163-72.
2. Sobol S, Cooperman AM. Villous adenoma of the ampulla of Vater. An unusual cause of biliary colic and obstructive jaundice. *Gastroenterology* 1978;75:107-9.
3. Tarazi RY, Hermann RE, Vogt DP, et al. Results of surgical treatment of periampullary tumors: a thirty-five year experience. *Surgery* 1986;100: 716-23.

4. Shemesh E, Nass S, Czerniak A. Endoscopic sphincterotomy and endoscopic fulguration in the management of adenoma of the papilla of Vater. *Surg Gynecol Obstet* 1989;169:445-8.
5. Rattner DW, Fernandez-del Castillo C, Brugge WR, et al. Defining the criteria for local resection of ampullary neoplasms. *Arch Surg* 1996; 131:366-71.
6. Beger HG, Treitschke F, Gansauge F, et al. Tumor of the ampulla of Vater: experience with local or radical resection in 171 consecutively treated patients. *Arch Surg* 1999;134:526-32.
7. Bjork KJ, Davis CJ, Nagorney DM, et al. Duodenal villous tumors. *Arch Surg* 1990;125:961-5.
8. Posner S, Colletti L, Knol J, et al. Safety and long-term efficacy of transduodenal excision for tumors of the ampulla of Vater. *Surgery* 2000; 128:694-701.
9. Gray G, Browder W. Villous tumors of the ampulla of Vater: local resection versus pancreatoduodenectomy. *South Med J* 1989;82:917-20.
10. Catalano MF, Linder JD, Chak A, et al. Endoscopic management of adenoma of the major duodenal papilla. *Gastrointest Endosc* 2004;59: 225-32.
11. Zadorova Z, Dvofak M, Hajer J. Endoscopic therapy of benign tumors of the papilla of Vater: a clinicopathologic study. *Am J Gastroenterol* 1992;87:37-42.
12. Cheng CL, Sherman S, Fogel EL, et al. Endoscopic snare papillectomy for tumors of the duodenal papillae. *Gastrointest Endosc* 2004;60:757-64.
13. Norton ID, Geller A, Petersen BT, et al. Endoscopic surveillance and ablative therapy for periampullary adenomas. *Am J Gastroenterol* 2001; 96:101-6.
14. McDonald J, Burroughs A, Feagan B. Evidence based gastroenterology and hepatology. London: BMJ; 1999.
15. Fujita N, Noda Y, Kobayashi G, et al. Endoscopic papillectomy: is there room for this procedure in clinical practice? *Dig Endosc* 2003;15:253-5.
16. Beger HG, Staib L, Schoenberg MH. Ampullectomy for adenoma of the papilla and ampulla of Vater. *Langenbecks Arch Surg* 1998;383: 190-3.
17. Binmoeller KF, Boaventura S, Ramsperger K, et al. Endoscopic snare excision of benign adenomas of the papilla of Vater. *Gastrointest Endosc* 1993;39:127-31.
18. Desilets DJ, Dy RM, Ku PM, et al. Endoscopic management of tumors of the major duodenal papilla: refined techniques to improve outcome and avoid complications. *Gastrointest Endosc* 2001;54:202-8.
19. Maguchi H, Takahashi K, Katanuma A, et al. Indication of endoscopic papillectomy for tumors of the papilla of Vater and its problems [review]. *Dig Endosc* 2003;15(Suppl):S33-5.
20. Kahaleh M, Shami VM, Brock A, et al. Factors predictive of malignancy and endoscopic resectability in ampullary neoplasia. *Am J Gastroenterol* 2004;99:2235-9.
21. Bohnacker S, Seitz U, Seewald S, et al. Endoscopic snare resection of benign ampullary tumor: can intraductal growth be treated endoscopically? [abstract]. *Gastrointest Endosc* 2003;57:AB101.
22. Jung S, Kim MH, Seo DW, et al. Endoscopic snare papillectomy of adenocarcinoma of the major duodenal papilla. *Gastrointest Endosc* 2001;54:622.
23. Ito K, Fujita N, Noda Y, et al. Case of early ampullary cancer treated by endoscopic papillectomy. *Dig Endosc* 2004;16:157-61.
24. Itoh A, Goto H, Naitoh Y, et al. Intraductal ultrasonography in diagnosing tumor extension of cancer of the papilla of Vater. *Gastrointest Endosc* 1997;45:251-60.
25. Menzel J, Hoepffner N, Sulkowski U, et al. Polypoid tumors of the major duodenal papilla: preoperative staging with intraductal US, EUS, and CT prospective, histopathologically controlled study. *Gastrointest Endosc* 1999;49:349-57.
26. Menzel J, Domschke W. Gastrointestinal miniprobe sonography: the current status. *Am J Gastroenterol* 2000;95:605-16.

27. Ro"sch T, Braig C, Gain T, et al. Staging of pancreatic and ampullary carcinoma by endoscopic ultrasonography. Comparison with conventional sonography, computed tomography, and angiography. *Gastroenterology* 1992;102:188-99.
28. Itoh A, Goto H, Naitoh Y, et al. Intraductal ultrasonography in diagnosing tumor extension of cancer of the papilla of Vater. *Gastrointest Endosc* 1997;45:251-60.
29. Charton JP, Deinert K, Schumacher B, et al. Endoscopic resection for neoplastic diseases of the papilla of Vater [review]. *J Hepatobiliary Pancreat Surg* 2004;11:245-51.
30. Hirooka Y, Itoh A, Goto H. EUS/IDUS and endoscopic papillectomy [review]. *Dig Endosc* 2004;16(Suppl):S176-7.
31. Aiura K, Imaeda H, Kitajima M, et al. Balloon-catheter-assisted endoscopic snare papillectomy for benign tumors of the major duodenal papilla. *Gastrointest Endosc* 2003;57:743-7.
32. Vogt M, Jakobs R, Benz C, et al. Endoscopic therapy of adenomas of the papilla of Vater. A retrospective analysis with long-term follow-up. *Dig Liver Dis* 2000;32:339-45.
33. Fukushima T, Fogel EL, Devereaux BM, et al. Use of ERCP and papillectomy in management of ampullary tumors: seven-year review of 75 cases at Indiana University Medical Center [abstract]. *Gastrointest Endosc* 2001;53:AB88.
34. Norton ID, Gostout CJ, Baron TH, et al. Safety and outcome of endoscopic snare excision of the major duodenal papilla. *Gastrointest Endosc* 2002;56:239-43.
35. Ponchon T, Berger F, Chavaillon A, et al. Contribution of endoscopy to diagnosis and treatment of tumors of the ampulla of Vater. *Cancer* 1989;64:161-7.
36. Ito K, Fujita N, Noda Y, et al. Modes of spread in early ampullary cancer in terms of establishing proper indications for endoscopic papillectomy. *Dig Endosc* 2004;16:224-8.
37. Yasuda K, Uno K, Tanaka K, et al. Endoscopic resection of tumor of papilla Vater: our experiences. *Dig Endosc* 2003;15(Suppl):S31-2.
38. Martin JA, Haber GB, Korta PP, et al. Endoscopic snare ampullectomy for resection of benign ampullary neoplasms [abstract]. *Gastrointest Endosc* 1997;45:AB139.
39. Saurin JC, Chavaillon A, Napoleon B, et al. Long-term follow-up of patients with endoscopic treatment of sporadic adenomas of the papilla of Vater. *Endoscopy* 2003;35:402-6.
40. Kim MH, Lee SK, Seo DW, et al. Tumors of the major duodenal papilla [review]. *Gastrointest Endosc* 2001;54:609-20.
41. Tarnasky PR, Palesch YY, Cunningham JT, et al. Pancreatic stenting prevents pancreatitis after biliary sphincterotomy in patients with sphincter of Oddi dysfunction. *Gastroenterology* 1998;115:1518-24.
42. Smith MT, Sherman S, Ikenberry SO, et al. Alterations in pancreatic ductal morphology following polyethylene pancreatic stent therapy. *Gastrointest Endosc* 1996;44:268-75.
43. Choi JJ, Kim MH, Kim GD, et al. Papillary stenosis and cholangitis caused by endoscopic mucosal resection of ampullary adenoma [in Korean with English abstract]. *Korean J Gastrointest Endosc* 2003;27: 249-53.
44. Lee SK, Kim MH, Seo DW, et al. Endoscopic sphincterotomy and pancreatic duct placement before endoscopic papillectomy: are they necessary and safe procedure [letter]? *Gastrointest Endosc* 2002;55: 302-4.
45. Moon JH, Cha SW, Cho YD, et al. Wire-guided endoscopic snare papillectomy for tumors of the major duodenal papilla. *Gastrointest Endosc* 2005; 61:461-6.
46. Yamaguchi K, Enjoji M. Carcinoma of the ampulla of Vater: a clinicopathologic study and pathologic staging of 109 cases of carcinoma and 5 cases of adenoma. *Cancer* 1987;59:506-15.
47. Seifert E, Schulte F, Stolte M. Adenoma and carcinoma of the duodenum and papilla of Vater: a clinicopathologic study. *Am J Gastroenterol* 1992;87:27-42.

48. Ryan DP, Schapiro RH, Warshaw AL. Villous tumors of the duodenum. *Ann Surg* 1986;203:301-6.
49. Heidecke CD, Rosenberg R, Bauer M, et al. Impact of grade of dysplasia in villous adenomas of Vater's papilla. *World J Surg* 2002;26:709-14.
50. Han J, Lee SK, Park DH, et al. Treatment outcome after endoscopic papillectomy of tumors of the major duodenal papilla [abstract in Korean]. *Korean J Gastroenterol* 2004;29:395.